

Infecção invasiva por *Staphylococcus aureus* resistente à meticilina associado à comunidade em criança saudável

Invasive community-associated methicillin-resistant Staphylococcus aureus infection in healthy child

Resumo

Objetivo: O surgimento de infecções por *Staphylococcus aureus* resistente à meticilina associado à comunidade (CAMRSA) em crianças tem sido um grande desafio, devido à rápida propagação mundial e às significativas taxas de morbidade e mortalidade especialmente nos últimos anos, com grande impacto nessa população. Este estudo descreve o caso de uma criança previamente saudável e sem fatores de risco para a infecção por CAMRSA.

Descrição do caso: Tratase de recém-nascido do sexo masculino, 28 dias, admitido no hospital para tratamento de uma celulite no tórax, em uso de oxacilina e ceftriaxona. Ao exame clínico na admissão, apresentava lesão de impetigo em membros superiores e tórax, com hiperemia difusa, além de áreas de cianose e de edema intenso até região inguinal. Paciente evoluiu rapidamente com extensa fasciite necrosante em região torácica. Houve drenagem espontânea de 925 mL de pus em região intermamilar e dorso. Paciente apresentava taquipneia, enchimento capilar lentificado, vasodilatação palmoplantar e acidose metabólica. Devido à gravidade do caso, o esquema antimicrobiano foi modificado para vancomicina e cefepime, sendo esse último suspenso após resultado da secreção torácica positivo para CAMRSA. Paciente evoluiu clinicamente bem após o tratamento.

Discussão: O presente relato enfatiza a importância de uma intervenção antimicrobiana diferenciada para os casos de infecção estafilocócica com evolução clínica rápida, sem melhora com o uso de β lactâmicos. Sugere-se a modificação na conduta em relação ao tratamento das infecções estafilocócicas, com a cobertura empírica inicial com sulfametoxazol trimetoprim, clindamicina ou vancomicina, dependendo da gravidade do quadro, para pacientes com suspeita clínica de infecção por CAMRSA.

Palavras-chave: *Staphylococcus aureus* resistente à meticilina associado à comunidade, infecção, criança.

Cláudia Aguiar de Barros¹
Fábio Aguiar-Alves²
Márcia Antunes Fernandes¹
Ana Flávia Malheiros Torbey¹
Maria de Fátima Nogueira de Freitas³
Thatyana Ribeiro Medeiros⁴
Ana Paula dos Santos Oliveira⁵
Claudete Aparecida Araújo Cardoso^{*6}

1. Mestrado em Saúde da Criança e do Adolescente pela Universidade Federal Fluminense. Universidade Federal Fluminense.
2. Pós-doutorado em Biologia Molecular pela Universidade da Califórnia em Berkeley. Universidade Federal Fluminense.
3. Bióloga - Técnica do Laboratório de Epidemiologia Molecular e Biotecnologia da Universidade Federal Fluminense. Universidade Federal Fluminense.
4. Médica Neonatologista. Universidade Federal Fluminense.
5. Médica. Universidade Federal Fluminense.
6. Pós-doutorado em Doenças Infecciosas pela Universidade da Califórnia em Berkeley. Universidade Federal Fluminense.

* Autora responsável pela correspondência

Correspondência:

Faculdade de Medicina da Universidade Federal Fluminense. Rua Marquês de Paraná, 303, Centro, Niterói, RJ. CEP: 24.033900. Telefones: 26299031 ou 26299190. E-mail: claudetecardoso@id.uff.br

Abstract

Objective: The emergence of infections by community-associated methicillin-resistant *Staphylococcus aureus* (CAMRSA) in children has been a challenge due to its rapid global spread and the significant morbidity and mortality especially in recent years, with major impact in this population. At this study, we describe the case of a previously healthy child with no risk factors for infection with CAMRSA.

Case description: This is newborn male, 28 days old, admitted to the hospital for treatment of cellulitis in the chest, in use of oxacillin and ceftriaxone. On clinical examination on admission he had impetigo lesions in upper chest and arms, with diffuse redness, and areas of cyanosis and intense edema to the groin.

Patient progressed rapidly with extensive necrotizing fasciitis in the thoracic region. There was spontaneous drainage of 925 mL of pus in intermammary and back region. Patient presented with tachypnea, slowed capillary refill, palmarplantar vasodilation and metabolic acidosis. Due to the severity of the case, the antimicrobial regimen was changed to vancomycin and cefepime, the latter being suspended after positive result of chest secretion for CAMRSA. Patient developed clinically well after treatment.

Discussion: This report emphasizes the importance of a differentiated antimicrobial intervention for cases of staphylococcal infection with rapid clinical evolution, without improvement with the use of β -lactams. Modification is suggested in conduct regarding treatment of staphylococcal infections and initial empirical coverage with trimethoprim-sulfamethoxazole, clindamycin or vancomycin, depending on the severity of the condition, for patients with suspected infection with CAMRSA.

Keywords: Community-associated methicillin-resistant *Staphylococcus aureus*, infection, child.

Introdução

Staphylococcus aureus é um dos agentes patogênicos mais comumente encontrados no ser humano, sendo responsável pela ocorrência de infecções cutâneas superficiais e do tecido subcutâneo e por infecções invasivas, como, por exemplo, pneumonias e fasciites necrosantes, infecções cirúrgicas e da corrente sanguínea, osteomielites, artrites sépticas e endocardites. Além disso, é responsável também pela síndrome do choque tóxico estafilocócico.

Essas infecções podem estar associadas ao ambiente comunitário ou à assistência hospitalar, ocasionando índices significativos de morbidade e mortalidade na população acometida.¹

Os processos infecciosos usualmente ocorrem quando existe uma quebra na barreira cutâneo-mucosa ou diminuição da imunidade do hospedeiro, podendo disseminar-se ou permanecer localizados, dependendo do equilíbrio entre os fatores de virulência do *S. aureus* e dos mecanismos de defesa do indivíduo.

Mais de um século após a descrição inicial do *S. aureus*, esse agente infeccioso continua sendo uma das causas mais comuns de infecções associadas ao ambiente hospitalar e à comunidade, ainda apresentando elevadas taxas de morbidade e mortalidade.²

A versatilidade do *S. aureus* caracteriza-se por seu grande poder de adaptação e capacidade de albergar e adquirir

novos genes de resistência a antimicrobianos. Esse fato foi observado desde que os fármacos β -lactâmicos passaram a ser utilizados, há mais de 50 anos. Na última década, estudos moleculares têm proporcionado um grande avanço na compreensão desses fenômenos de resistência.²

O surgimento de *S. aureus* resistente à meticilina associado à comunidade (CAMRSA) tem sido um novo desafio nos últimos anos, já configurando caráter endêmico em diversos países como, por exemplo, os Estados Unidos.² Esse agente acomete, principalmente crianças e adultos jovens previamente higienizados que não apresentam fatores de risco associados à assistência à saúde.

O quadro clínico de infecções por CAMRSA, em cerca de 90% dos casos, constitui-se de infecções de pele e de partes moles, mas o patógeno também é responsável por quadros clínicos graves e potencialmente fatais, como, por exemplo, fasciite e pneumonia necrosantes. Esses quadros podem ter caráter fulminante, levando ao óbito nas primeiras seis horas de evolução da doença.³

Observa-se que a infecção por MRSA tem tido grande impacto clínico e econômico, ocasionando alto custo para os pacientes, para as unidades de saúde e para a sociedade, com tendência ao aumento das hospitalizações devido a processos infecciosos por CAMRSA.⁴

Até os anos 1980 ou ainda no início dos anos 1990, as infecções causadas por MRSA eram restritas a hospitais, principalmente nas unidades de terapia intensiva, nos pacientes com doenças graves, hospitalização prolongada ou aqueles que eram submetidos a procedimentos cirúrgicos invasivos tais, como, por exemplo, cateterismos e disseções venosas.⁵

Em meados da década de 1990, ocorreu uma elevação de MRSA em infecções de pele e partes moles, acometendo pacientes previamente hígidos em ambientes extrahospitalares.⁶ Na ocasião, houve um considerável aumento no número de infecções por MRSA em populações sem fatores de risco para exposição ao ambiente hospitalar ou instituições de saúde. Por conseguinte, o MRSA tornou-se um problema de saúde pública mundial, alarmando os serviços de vigilância e despertando, mais uma vez, o interesse da comunidade científica para essa nova forma de manifestação da infecção.⁷

Na América Latina, estudos pontuais indicam que MRSA é a principal causa de infecções relacionadas à assistência à saúde e que vem crescendo a preva-

lência do microrganismo nas infecções associadas à comunidade.⁸

Sabe-se que o início imediato do tratamento apropriado interfere diretamente no prognóstico do paciente. Em um contexto clínico em que a identificação do *S. aureus* e de suas características genóticas não são obtidas na admissão de um paciente com doença aguda grave, deve-se manter alta a suspeição da doença, a fim de efetuar o tratamento adequado.¹

Tendo em vista a relevância clínica do assunto, o objetivo desse trabalho é descrever a apresentação e a evolução clínica de uma criança previamente saudável com infecção por CAMRSA. Convém ressaltar que O presente estudo foi aprovado pelo Comitê de Ética em Pesquisa da Universidade Federal Fluminense (CAAE no 01741512.7.0000.5243).

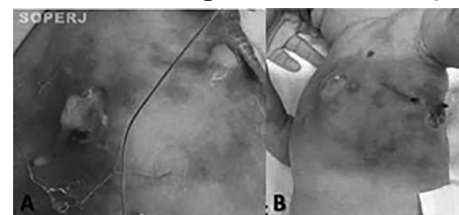
Descrição do caso

Tratase de recém-nascido do sexo masculino, atermo, 28 dias de vida, natural e proveniente de Itaboraí, Rio de Janeiro. Foi transferido para o Hospital Universitário Antônio Pedro da Universidade Federal Fluminense (HUAPUFF) para tratamento de celulite no tórax, sendo admitido em uso oxacilina e ceftriaxona.

No exame clínico da admissão, apresentava impetigo em região torácica, com membros superiores e tórax com hiperemia difusa, além de áreas de cianose e de edema intenso até a região inguinal. Paciente evoluiu rapidamente com extensa fasciite necrosante em região torácica, conforme mostram as figuras 1 e 2. Houve drenagem espontânea de 925 mL de pus em regiões intermamilar e dorsal (Figura 1A). Após a drenagem da secreção purulenta, a criança manteve instabilidade clínica, com taquipneia, perfusão capilar periférica lenta e vasodilatação palmoplantar,

apresentando áreas de cianose intensa, edema e necrose (Figura 1B), além de acidose metabólica, anemia e hipoalbuminemia. As duas hemoculturas das primeiras 24 horas de admissão foram negativas.

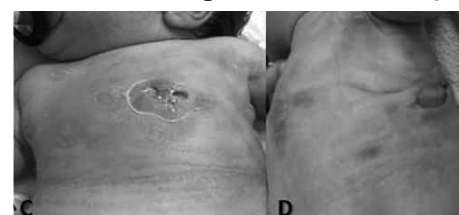Figura 1. Evolução clínica da fasciite necrosante em região torácica da criança.



A: Drenagem espontânea de 925 mL de pus em regiões e mamilar dorsal. **B:** Áreas de cianose intensa, edema e necrose.

Devido à gravidade do quadro clínico do recém-nascido, o esquema antimicrobiano foi substituído por vancomicina e cefepime, sendo o último antimicrobiano suspenso no 7º dia de uso, após o resultado da secreção torácica positivo para CAMRSA. Após o tratamento adequado, a criança apresentou melhora progressiva das lesões da pele, com áreas em processo de recuperação (C) e tecido de granulação, mostrando a boa resposta à terapia antimicrobiana (D). Não houve necessidade de procedimento cirúrgico para restabelecer a integridade de pele. Ao término do tratamento clínico com vancomicina, o paciente recebeu alta clinicamente estável após 48 dias de internação, com orientação para manter controle ambulatorial.

Figura 2. Evolução clínica da fasciite necrosante em região torácica da criança.



C: Áreas em processo de recuperação. **D:** Tecido de granulação, mostrando boa resposta à terapia antimicrobiana.

A mãe, adolescente de 15 anos de idade, apresentava abscesso mamário à admissão no HUAPUFF, já em uso de cefalexina, apresentando boa resposta clínica ao tratamento instituído. A cultura da secreção mamária da mãe não isolou *S. aureus*.

Procedeu-se à análise laboratorial da secreção torácica do paciente. O swab coletado foi transportado em meio *Stuart transport medium* (Copan, Brescia, Itália), sendo semeado em meio ágar manitol salgado, o qual foi incubado a 37°C por 24 horas. Típicas colônias de *S. aureus* foram submetidas ao teste de catalase e coagulase. A amostra de *S. aureus* foi testada por disco difusão em oxacilina (1 µg) e cefoxitina (30 µg) para caracterização da susceptibilidade aos antimicrobianos, seguindo a norma global consensual do CLSI, 2012.

A presença do gene de resistência *mecA* foi confirmada por reação em cadeia da polimerase (PCR) no isolado de *S. aureus* identificado como MRSA pelo teste de susceptibilidade aos antimicrobianos. A determinação do tipo estrutural do cassete *mec* foi realizada por método de multiplexPCR, de acordo com Oliveira e cols. (2002).⁹ A presença dos genes *lukF/PV* e *lukSPV* foi detectada pela PCR, conforme descrito por Lina e cols. (1999).¹⁰

Spa typing foi realizado como previamente descrito por Shopsis (1999),¹¹ e o tipo de *spa* foi analisado com o auxílio do *software* DNASTar (Winstconsin, EUA), sendo a sequência submetida ao servidor *Spa Server Database* (disponível em <<http://www.ridom.de/spa-server/>>). Para a caracterização clonal por *multi locus sequence typing* (MLST), foi utilizada a metodologia descrita por Enright e cols. (2000).¹²

A sequência foi submetida ao banco de dados de MLST (disponível em <<http://saureus.mlst.net>>) para a determinação dos alelos e do perfil de

combinação alélica, de modo a definir o *sequence typing* (ST) da amostra. O *S. aureus* isolado possuía o gene de SCC*mec* tipo Leucocidina de Panton-Valentine (IV-PVL) positivo, *spa typing* t318 e ST30 para MLST, confirmando a natureza de CAMRSA na amostra isolada.

Discussão

Os primeiros relatos de CAMRSA surgiram no final da década de 1980, em comunidades aborígenes da Austrália.⁶ Na década de 1990, foram descritos episódios de infecção em vários países, acometendo grupos específicos, como, por exemplo, militares, atletas praticantes de esportes coletivos, crianças frequentando creches, indivíduos vivendo em comunidades fechadas ou envolvidos em atividades sujeitas a lesões abrasivas de pele, sem exposição prévia a ambientes hospitalares. Fatores comuns a esses grupos incluíam a grande intensidade de contato físico e as precárias condições de higiene, as quais podem ampliar a transmissão do patógeno na comunidade.¹³

No período de 1997 a 1999 foram registrados, no Estado de Minnesota, nos Estados Unidos, quatro casos fatais de infecção por CAMRSA, envolvendo crianças previamente saudáveis. Esses casos não estavam relacionados a qualquer fator de risco previamente descrito para esse tipo de infecção.⁷ Desde então, a prevalência de colonização e de infecção por esse agente vem aumentando em todo o mundo. Não mais se restringe a determinados grupos, mas vem surgindo de maneira global, assumindo, em alguns países, um caráter endêmico, com a detecção de vários clones, o que sugere que ocorreram mutações independentes em diferentes locais e não a disseminação do clone inicial.²

Em todo o Brasil, há poucos dados sobre a prevalência de colonização e de

infecção por CAMRSA com características relacionadas à origem comunitária na população pediátrica.^{14,16} O primeiro caso grave descrito de infecção por CAMRSA na faixa etária pediátrica no Brasil envolveu uma criança de 10 anos de idade, sem passado de imunodeficiência, moradora da Cidade do Rio de Janeiro.¹⁵

Quanto às infecções estafilocócicas oriundas da comunidade, é fundamental conhecer a prevalência local de MRSA, bem como os fatores associados à infecção por essa bactéria, uma vez que os antibióticos β-lactâmicos ainda são a primeira linha no tratamento dessas infecções.¹⁷

A epidemiologia dos MRSA está em constante mudança, e o estudo dos clones circulantes e do perfil de resistência antimicrobiana pode variar consideravelmente de acordo com a região. A vigilância epidemiológica local é importante para dar suporte na escolha do tratamento empírico de antibióticos, escolha essa com base no conhecimento dos patógenos circulantes. Alguns especialistas sugerem a modificação da terapêutica empírica antimicrobiana inicial para cobertura de CAMRSA com sulfametoxazoltrimetoprim, clindamicina ou vancomicina, dependendo da gravidade do quadro, em pacientes com infecções estafilocócicas, caso a prevalência local de CAMRSA seja maior do que 10% a 15%.^{18,19}

Nosso estudo mostrou a presença dos genes PVL na amostra isolada de CAMRSA. Tais genes são frequentemente associados à maior virulência do *S. aureus*, e estão presentes em um grande percentual dos isolados de CAMRSA, associados a lesões cutâneas e à necrose pulmonar, sugerindo que pacientes hospitalizados com infecção adquirida na comunidade grave, invasiva ou rapidamente progressiva devem receber cobertura empírica para CAMRSA com vancomicina.

Em um estudo de corte transversal, realizado em Niterói, Rio de Janeiro, incluindo o HUAPUFF e um hospital pediátrico de nível secundário, observou-se prevalência de 12,8% de colonização por CAMRSA em 500 pacientes com até 48 horas de internação hospitalar, evidenciando uma prevalência regional significativa do patógeno. É interessante ressaltar que, na população avaliada, o percentual de colonização por CAMRSA não esteve relacionado a fatores de risco clássicos, conforme descrito por outros autores, como, por exemplo, baixo nível educacional materno, aglomerados e compartilhamento de fomites (dados não publicados). O alto percentual de colonização por CAMRSA constatado em nossa região alerta-nos para a possibilidade de cobertura antimicrobiana empírica inicial para CAMRSA na vigência de suspeita clínica de infecção estafilocócica na população acometida, conforme sugerido na literatura.^{18,19}

Em outro trabalho conduzido pelos

mesmos pesquisadores (Braga e cols, 2014),¹⁶ foram avaliadas 500 crianças que frequentavam creches comunitárias na cidade de Niterói, sendo constatada prevalência de 6,2% de colonização nasal por MRSA na população avaliada. Observou-se que crianças frequentando creches em aglomerados subnormais (usualmente conhecidos como “favelas”) tiveram 3,27 mais chance de serem colonizados do que crianças frequentando creches foras desses aglomerados (IC 95%: 1,527,01).¹⁶

O aumento na prevalência de CAMRSA entre as pessoas da comunidade é um alerta importante para os clínicos e a vigilância em saúde pública. Se o CAMRSA continuar a competir com outros clones de MRSA, pode-se ver uma epidemia de infecções de pele e de tecidos moles, bem como pneumonia, necessitando de tratamento com antimicrobiano específico. Como descrito no presente relato, uma evolução clínica rápida, grave e sem resposta ao tratamento com β -lactâmicos necessita

de uma intervenção precoce com cobertura antimicrobiana para infecção por CAMRSA.

Com esse relato de caso, pretendemos alertar os pediatras sobre a disseminação do CAMRSA na comunidade e a necessidade de considerar o patógeno um provável agente etiológico de determinados quadros infecciosos em crianças e adolescentes, especialmente as infecções de pele e partes moles, que correspondem a mais de 90% das infecções por CAMRSA nessa faixa etária. Essa abordagem clínica é importante a fim de proporcionar ao paciente melhores abordagens terapêuticas, com vistas a reduzir a morbimortalidade da população afetada.

Agradecimentos

Agradecemos à equipe da Enfermaria de Pediatria do HUAP-UFF, pelos cuidados prestados no atendimento da criança, e à Dra. Eneida Dias Vianna Braga, pela contribuição no referencial teórico deste artigo.

REFERÊNCIAS BIBLIOGRÁFICAS

1. Liu C, Bayer A, Cosgrove SE, Daum RS, Fridkin SK, Gorwitz RJ, et al. Clinical practice guidelines by the Infectious Diseases Society of America for the treatment of methicillin-resistant *Staphylococcus aureus* infections in adults and children. *Infect Dis* 2011; 52: 138.
2. Chambers HF, DeLeo FR. Waves of resistance: *Staphylococcus aureus* in the antibiotic era. *Nat Rev Microbiol* 2009; 7: 62941.
3. Miller LG, Diep BA. Colonization, fomites, and virulence: rethinking the pathogenesis of community-associated methicillin-resistant *Staphylococcus aureus* infection. *Clin Infect Dis* 2008; 46(5): 75260.
4. Iwamoto M, Mu Y, Lynfield R, Bulens SN, Nadle J, Aragon D, et al. Trends in invasive methicillin-resistant *Staphylococcus aureus* infections. *Pediatrics*. 2013; 132(4): e81724.
5. Chambers HF. The changing epidemiology of *Staphylococcus aureus*? *Emerging Infect Dis*. Centers for Disease Control and Prevention 2001; 7(2): 17882.
6. Udo EE, Pearman JW, Grubb WB. Genetic analysis of community isolates of methicillin-resistant *Staphylococcus aureus* in Western Australia. *J Hosp Infect* 1993; 25: 97108.
7. Centers for Disease Control and Prevention (CDC). Four pediatric deaths from community-acquired methicillin-resistant *Staphylococcus aureus* - Minnesota and North Dakota, 1997-1999. *MMWR Morb Mortal Wkly Rep* 1999; 48: 70710.
8. GuzmánBlanco M, Mejía C, Isturiz R. Epidemiology of methicillin-resistant *Staphylococcus aureus* (MRSA) in Latin America. *Int J Antimicrob Agents* 2009; 34(4): 3048.
9. Oliveira DC, de Lencastre H. Multiplex PCR strategy for rapid identification of structural types and variants of the *mec* element in methicillin-resistant *Staphylococcus aureus*. *Antimicrob Agents Chemother* 2002;46(7):2155-2161.
10. Lina G, Piémont Y, Godail-Gamot F, Bes M, Peter MO, Gauduchon V et al. Involvement of Panton-Valentine leukocidin-producing *Staphylococcus aureus* in primary skin infections and pneumonia. *Clin Infect Dis* 1999;29(5):1128-1132.
11. Shopsis B, Gomez M, Montgomery SO, Smith DH, Waddington M, Dodge DE et al. Evaluation of protein A gene polymorphic region DNA sequencing for typing of *Staphylococcus aureus* strains. *J Clin Microbiol* 1999;37(11):3556-3563.
12. Enright MC, Day NPJ, Davies CE, Peacock SJ, Spratt BG. Multilocus sequence typing for characterization of methicillin-resistant and methicillin-susceptible clones of *Staphylococcus aureus*. *J Clin Microbiol* 2000;38(3):1008-1015.
13. Gorwitz RJ, KruszonMoran D, McAllister SK, McQuillan G, McDougal LK, Fosheim GE, et al. Changes in the prevalence of nasal colonization with *Staphylococcus aureus* in the United States, 2001-2004. *J Infect Dis* 2008; 197: 122634.
14. LamaroCardoso J, Lencastre H, Kipnis A, Pimenta FC, Oliveira LSC, Oliveira RM, et al. Molecular epidemiology and risk factors for nasal carriage of *Staphylococcus aureus* and methicillin-resistant *S. aureus* in infants attending day care centers in Brazil. *J Clin Microbiol* 2009; 47: 33917.
15. Rozenbaum R, Sampaio MG, Batista GS, Garibaldi AM, Terra GMF, Souza MJ, et al. The first report in Brazil of severe infection caused by community-acquired methicillin-resistant *Staphylococcus aureus* (CAMRSA). *Braz J Med Biol Res* 2009; 42(8): 75660.
16. Braga EDV, AguiarAlves F, Freitas MFN, Silva MO, Correa TV, Snyder RE, et al. High prevalence of *Staphylococcus aureus* and methicillin-resistant *S. aureus* colonization among healthy children attending public daycare centers in informal settlements in a large urban center in Brazil. *BMC Infectious Diseases* 2014, 14:538: 110.
17. Elliott DJ, Zaoutis TE, Troxel AB, Loh A, Keren R. Empiric antimicrobial therapy for pediatric skin and soft tissue infections in the era of methicillin-resistant *Staphylococcus aureus*. *Pediatrics* 2009; 123: e959e966.
18. Kaplan SL. Treatment of community-associated methicillin-resistant *Staphylococcus aureus* infections. *Pediatr Infect Dis J* 2005; 24(5): 4578.
19. Gorwitz R, Jernigan D, Powers J, Jernigan J. Strategies for clinical management of MRSA in the community. Atlanta: Centers for Disease Control and Prevention 2006; 123.