

# Artrogripose congênita múltipla

## *Arthrogryposis multiplex congenita*

### Resumo

**Introdução:** a artrogripose múltipla congênita é uma condição clínica caracterizada por múltiplas contraturas articulares não progressivas em duas ou mais articulações, que podem ser detectadas ao nascimento. Trata-se de uma doença de abordagem terapêutica complexa, exigindo atenção de equipe multiprofissional. O sucesso do tratamento depende de uma rede de cuidados que inclui acompanhamento médico e fisioterápico com profissionais qualificados, assim como a orientação dos pais para a continuidade dos exercícios e dos estímulos em domicílio. **Objetivo:** relatar o caso de uma pré-escolar atendida em ambulatório de puericultura e pediatria de hospital universitário da região metropolitana do Rio de Janeiro por quadro de múltiplas contraturas musculares e discutir a sua evolução clínica. **Descrição do caso:** trata-se de paciente de 3 anos do sexo feminino, admitida tardiamente, com 15 meses, em ambulatório de pediatria e puericultura com esse diagnóstico. Já ao nascimento apresentou malformações em membros superiores e inferiores caracterizadas por contraturas congênicas associadas a hemangioma de face, bem como alterações ecocardiográficas descritas por comunicação interatrial, forame oval patente e estenose de ramos da artéria pulmonar. Mãe com histórico de pré-natal regular em unidade básica de saúde, apresentando como intercorrências diabetes gestacional, hipertensão arterial crônica e infecção urinária. **Discussão:** sabe-se que quanto antes a terapia for implementada maiores serão as melhorias na função articular do paciente, concedendo-lhe maior autonomia e qualidade de vida. Assim, a difusão do conhecimento desse distúrbio raro é importante, a fim de que haja estabelecimento precoce tanto do diagnóstico como do tratamento.

**Palavras-chave:** Artrogripose. Criança. Contratura. Zika vírus.

### Maria Dolores Salgado Quintans

Mestre em Saúde da Criança e do Adolescente pela Universidade Federal Fluminense. Professor-Assistente de Pediatria na Faculdade de Medicina da Universidade Federal Fluminense.

### Paula Ribeiro Barbosa

Graduanda em Medicina pela Universidade Federal Fluminense.

### Beatriz Lucena

Graduanda em Medicina pela Universidade Federal Fluminense.

### Instituição:

Universidade Federal Fluminense

### Correspondência:

dolores@doctor.com

Recebido em: 7.5.2017

Aprovado em: 15.5.2017

## Abstract

**Introduction:** arthrogryposis multiplex congenita is a clinical condition characterized by multiple non-progressive articular contractures in two or more articulations, that can be detected at birth. It's a disease with a complex therapeutic approach requiring the attention of a multiprofessional team. The treatment's success depends on a care network that includes not only monitoring by medical and fisioterapheutical professionals but the orientation of parents to maintain the exercises and stimulation at home. **Objective:** report a case of a preschool admitted in a puericulture and pediatrics ambulatory of the greater Rio de Janeiro's university hospital in a clinical condition of multiple muscular contractures and to discuss its clinical evolution. **Case description:** the patient is three years old girl, that had arrived belatedly, since 15 months old, under monitoring on the puericulture and pediatrics ambulatory with an AMC diagnostic. She showed, at birth, malformations on her upper and lower limbs, characterized by congenital contractures associated to facial hemangioma, as well as echocardiographic changes described by interatrial communication, patent oval foramen and pulmonary artery branch stenosis. The mother has a regular prenatal history from a basic health care site showing: gestational diabetes, chronic arterial hypertension and urinary infection. **Discussion:** it is known that the sooner AMC's therapy is applied the bigger are the betterments on the articular functions of the patient, giving them bigger autonomy and life quality. Therefore, the diffusion of knowledge on this rare disorder is important, so both the precocious diagnostic and treatment are established.

**Keywords:** Arthrogryposis. Child. Contracture. Zika virus.

## INTRODUÇÃO

A artrogripose múltipla congênita (AMC) é uma condição clínica caracterizada por múltiplas contraturas articulares não progressivas que acometem duas ou mais articulações, e pode ser detectada ao nascimento.<sup>1,2,3</sup> Na AMC também estão presentes sinais e sintomas como pele fina, atrofia muscular, membros ligeiramente encurtados, assimetria facial, ponte nasal rebaixada, micrognatia, escoliose, anomalias nos sistemas nervoso e urinário, hipoplasia pulmonar e intestino curto e/ou imaturo.<sup>4,5</sup> A frequência na população é considerada baixa, estando estimada em 1 caso para cada 3.000 nascidos vivos de ambos os sexos nos Estados Unidos.<sup>2</sup>

Sua etiologia não é totalmente esclarecida e associam-se vários fatores à sua gênese. Por exemplo, uso de medicações durante a gestação, infecções, traumas, doenças crônicas, oligodrâmio, genética, drogas e álcool.<sup>1,2</sup> Entretanto, as principais causas associadas à AMC são a diminuição dos movimentos fetais nos últimos meses ou os problemas do desenvolvimento espinhal nos primeiros meses de gestação.<sup>1,2</sup> A associação recentemente descrita entre a infecção congênita pelo Zika vírus e o desenvolvimento de artrogripose presume o provável tropismo do vírus pelos neurônios fetais, ocasionando a diminuição da motilidade fetal intrauterina com subsequentes contraturas musculares. A síndrome congênita do vírus da Zika pode incluir

defeitos visuais, auditivos e artrogripose, não necessariamente acompanhados de microcefalia.<sup>4</sup>

O diagnóstico da AMC é essencialmente clínico e diversas síndromes podem cursar com contraturas articulares congênicas.<sup>6,7</sup> Por isso, as principais ferramentas diagnósticas do médico-assistente são anamnese e exame físico detalhados, ressaltando-se a importância da história gestacional e do exame articular.<sup>7</sup> Os achados ao exame clínico caracterizam-se por deformidades articulares, em geral acompanhadas de limitação de movimento, principalmente nos membros inferiores.<sup>8,9</sup> A classificação da síndrome é baseada na presença de alterações neurológicas e estas devem ser diferenciadas: quanto à sua origem – no sistema nervoso

central (SNC), ou sistema nervoso periférico (SNP); e quanto à característica da lesão – motora ou muscular. Os casos em que não se evidenciam alterações neurológicas podem ser classificados como amiotrofia, artrogripose distal, doença generalizada do tecido conjuntivo ou restrição de crescimento fetal.<sup>10</sup>

Atualmente, é possível detectar a AMC no pré-natal por meio de ultrassonografia,<sup>6</sup> porém apenas 25% dos casos são diagnosticados nesse momento, pois a movimentação fetal não é pesquisa de rotina na ultrassonografia obstétrica.<sup>7</sup> Torna-se importante valorizar a percepção materna de ausência de movimentação fetal correlacionando-a com possíveis alterações presentes na ultrassonografia.<sup>9</sup> A maioria dos pacientes é diagnosticada após o nascimento e os achados clínicos no período neonatal, bem como as respostas a possíveis tratamentos ofertados, podem contribuir para a investigação da etiologia da AMC. Um diagnóstico específico, na maioria dos casos, é obtido ainda durante a primeira infância, por volta dos 2 anos de idade.<sup>7</sup>

A AMC não possui tratamento definitivo. O objetivo terapêutico é a melhora da qualidade de vida e da autonomia do paciente, ainda que as limitações físicas permaneçam.<sup>9</sup> O acompanhamento é feito por equipe multiprofissional e a indicação de fisioterapia e/ou cirurgias ortopédicas deve ser individualizada.<sup>8,9</sup> Deve-se ressaltar que a reabilitação precoce e a participação ativa dos pais na condução dos exercícios são fundamentais para uma evolução favorável do caso.<sup>10</sup>

A AMC é condição rara que carece de mais estudos, a fim de serem elucidados os seus fatores causais e prognósticos.<sup>2</sup> De acordo com a nossa revisão de literatura, até o momento, não há uma estimativa da incidência dessa

condição na população brasileira. Nesse contexto, relatos de caso são relevantes na medida em que demonstram as possíveis associações da AMC com fatores de risco presentes nessa população. Por se tratar de uma síndrome de diagnóstico essencialmente clínico, o pediatra deve dominar os conceitos acerca da enfermidade.

O objetivo deste trabalho é relatar o caso de pré-escolar atendida em ambulatório de puericultura e pediatria de hospital universitário da região metropolitana do Rio de Janeiro por quadro de múltiplas contraturas musculares e discutir a sua evolução clínica.

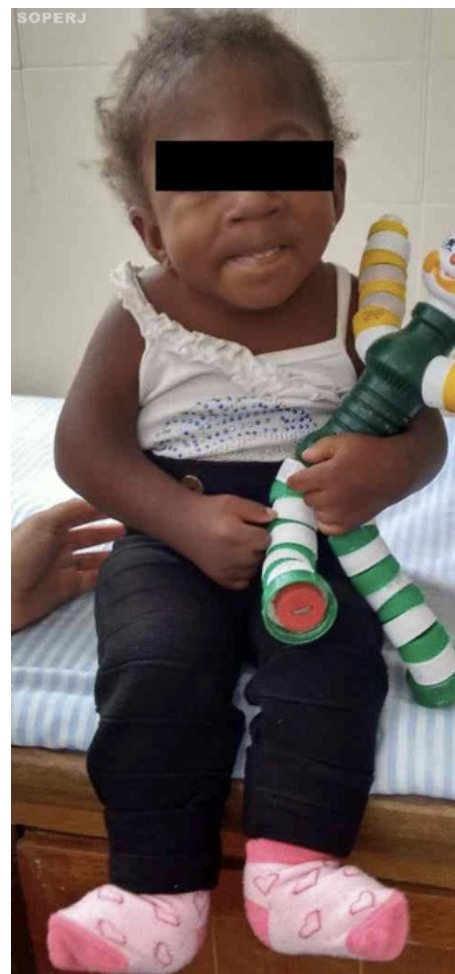
O presente estudo teve aprovação do Comitê de Ética em Pesquisa da Universidade Federal Fluminense (CAAE: 53505715.1.0000.5243). Os autores declaram não haver conflito de interesse.

## DESCRIÇÃO DO CASO

Paciente de 3 anos, sexo feminino, acompanhada no Ambulatório de Pediatria e Puericultura do Hospital Universitário Antônio Pedro da Universidade Federal Fluminense (HUAP-UFF) com diagnóstico de AMC. Apresentava, ao nascimento, malformações em membros superiores e inferiores e alterações ecocardiográficas caracterizadas por comunicação interatrial (CIA), forame oval patente (FOP) e estenose de ramos da artéria pulmonar (ERP). Na figura 1, pode-se verificar a presença de alterações articulares.

A criança nasceu no ano de 2012, em maternidade pública, com via de parto cesárea e idade gestacional de 38 semanas e cinco dias. A mãe, na quarta gestação, realizando pré-natal regularmente em unidade básica de saúde, apresentou diabetes gestacional, hipertensão arterial e infecção urinária como intercorrências. Não há registro de uso de drogas lícitas e ilícitas,

**Figura 1 – Alteração na articulação da mandíbula bilateralmente, pescoço curto, contraturas articulares bilaterais em ombros, cotovelos, punhos e tornozelos; presença de pé torto congênito bilateral**



Fonte: Ambulatório do HUAP (2015).

técnicas e medicações abortivas ou consanguinidade entre os pais.

O índice de Apgar no primeiro minuto foi de 7 e no quinto minuto de 9, com peso ao nascer de 2.410 g, classificada como pequena para idade gestacional (PIG), comprimento 35 cm (abaixo escore-z -3) e perímetro cefálico de 35 cm (entre escore-z 0 e escore-z -1). Evoluiu com cianose central e desconforto respiratório precoce, sendo internada na UTI neonatal da maternidade para suporte ventilatório. Na ocasião, o ecocardiograma transtorácico evidenciou

CIA, FOP e ERP. Foram identificadas precocemente importantes contraturas congênicas de membros superiores e inferiores, associadas à hemangioma de face. Os exames de ultrassonografia abdominal e transfontanelar foram normais. Foi encaminhada ao ambulatório para investigação diagnóstica.

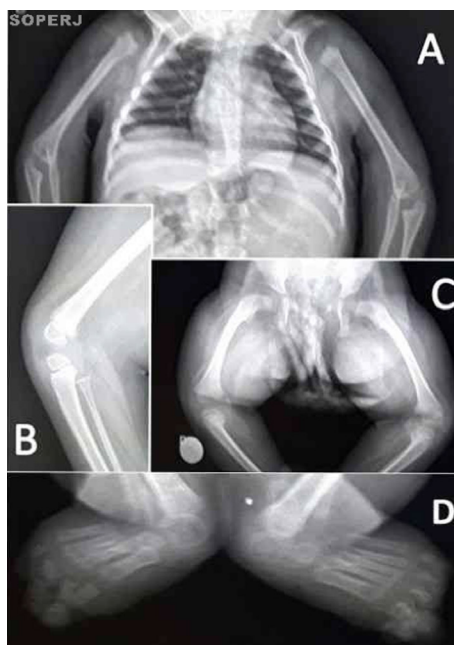Ao exame físico do segmento musculoesquelético, foi observado, além do *deficit* ponderoestatural, a restrição de flexão bilateralmente, extensão bilateral de joelhos e cotovelos e pé torto congênito bilateral (Figura 2D). Notou-se espessamento de partes moles dos braços e antebraços e ausência de dobras cutâneas. Quanto aos exames complementares, na radiografia de esqueleto foram observadas superfícies articulares lisas e espaços articulares ligeiramente alargados, além da presença de escoliose à direita (Figura 2A, B e C). No exame de citogenética, a análise cromossômica do cariótipo de sangue periférico com bandeamento G foi 46, XX, sem descartar anomalias menores.

## DISCUSSÃO

Durante a gestação, a mãe da paciente apresentou intercorrências compatíveis com as relatadas na literatura sobre AMC, tais como: hipertensão gestacional, diabetes gestacional, sangramentos e infecção do trato urinário. Essas intercorrências foram relacionadas na literatura como fatores ambientais não genéticos favoráveis ao desenvolvimento da AMC.<sup>4</sup>

A artrogripose caracteriza-se como um sinal clínico que pode estar presente em mais de 300 doenças já descritas. Atualmente, adicionamos a esta lista a infecção congênita pelo vírus da Zika, tendo em vista a associação entre microcefalia e artrogripose em crianças nascidas de mães supostamente infectadas, mesmo que assintomáticas, durante a gestação. Segundo Linden,<sup>5</sup>

**Figura 2 – Radiografias com malformações articulares.**  
A) malformações em região cervical, ombros e cotovelos;  
B) foco em perfil de joelho direito;  
C) malformações em articulações do quadril;  
D) pé torto congênito bilateral



Fonte: Radiologia do HUAP (2014).

até a epidemia de infecção pelo Zika vírus no ano de 2015, não havia relato de infecções congênicas associadas à artrogripose em humanos, determinando que hoje essa infecção figura dentre os diagnósticos diferenciais de infecções congênicas e de artrogripose. O aparente tropismo do vírus pelos neurônios fetais com envolvimento crônico tanto dos neurônios motores centrais quanto dos periféricos leva a uma diminuição da motilidade intrauterina com conseqüente artrogripose.<sup>5</sup> Por ter nascido antes da epidemia, nossa paciente e sua mãe não realizaram exames para afastar a infecção pelo Zika vírus. A presença de exame neurológico normal e o nascimento antes da epidemia do Zika diminuem a hipótese de infecção não diagnosticada por esse vírus.

O diagnóstico pré-natal é o ideal por

possibilitar o início precoce do tratamento. No entanto, a literatura<sup>8</sup> refere que ainda hoje a maioria dos casos de AMC são diagnosticados somente após o nascimento, o que ocorreu também no caso em questão. O diagnóstico da paciente foi feito pela observação clínica pós-natal, associada à análise radiológica. A análise cromossômica mostrou-se normal.

Após o diagnóstico, é importante a imediata instituição do tratamento no intuito de melhorar a função articular. A reabilitação permite o desenvolvimento de maior autonomia, possibilitando cirurgias ortopédicas posteriores, as quais devem ocorrer, preferencialmente, antes da criança começar a andar.<sup>1</sup> No caso descrito, não se conseguiu o tratamento no momento mais oportuno, ou seja, no primeiro ano de vida, antes do período de desenvolvimento da deambulação. Diversos fatores contribuíram para este desfecho, tais como a limitação financeira da família e as burocracias no sistema público de saúde. Até o momento, aos 3 anos de idade, ela não deambula sozinha, senta-se apenas com auxílio e tem dificuldade no manejo de objetos.

As restrições na autonomia vão acompanhá-la por toda a vida. É provável que necessite permanentemente de ajuda para deambular e executar tarefas simples do dia a dia, como pentear os cabelos ou alimentar-se.

Foi constatado durante as consultas que a paciente não fazia fisioterapia, nem era estimulada adequadamente. É preciso reforçar à família a importância da fisioterapia contínua, com o objetivo de reduzir a morbidade relacionada à doença.<sup>1,2</sup> Ao estimular as suas habilidades, a paciente tem a oportunidade de descobrir os próprios meios para executar suas tarefas diárias, bem como desenvolver as habilidades cognitivas.

Foi identificada escoliose nas

radiografias da paciente, afecção comum em pessoas com AMC. Este achado não é critério clínico para o diagnóstico, mas ao longo dos anos pode comprometer sua qualidade de vida. Percebe-se que a AMC é uma condição complexa que gera inúmeras consequências a curto e longo prazos. O tratamento exige uma estrutura familiar

que dê suporte, bem como acompanhamento médico por toda a vida.

A AMC é um distúrbio de baixa prevalência na população e é pouco relatada na literatura médica. Recentes discussões associam-na com outras malformações congênitas encontradas na síndrome do Zika vírus. Tendo em vista o forte impacto na autonomia futura

do paciente, reforça-se a necessidade de diagnóstico e de tratamento precoces do distúrbio, impondo aos médicos seu devido conhecimento. Por esses motivos, relatos de caso enriquecem a literatura, exemplificando as condições em que se encontram os pacientes portadores da síndrome e possibilitam a discussão de novas condutas.

## REFERÊNCIAS

- 1 Binkiewicz-Glinska A, Sobierajska-Rek A, Bakula S, Wierzba J, Drewek K, Kowalski IM et al. Arthrogryposis in infancy, multidisciplinary approach: case report. *BMC Pediatr*. 2013;13:184.
- 2 Alves PVM, Zhao L, Patel PK, Bolognese AM. Arthrogryposis: diagnosis and therapeutic planning for patients seeking orthodontic treatment or orthognathic surgery. *J Craniofac Surg*. 2007;18(4):838-43.
- 3 Kimber E. AMC: amyoplasia and distal arthrogryposis. *J Child Orthop*. 2015;9(6):427-32.
- 4 Sucuoglu H, Ornek NI, Caglar C. Arthrogryposis multiplex congenita: multiple congenital joint contractures. *Case Rep Med*. 2015;2015:379730.
- 5 Linden V, Filho ELR, Lins OG, Linden A, Aragão MFVV, Brainer-Lima AM et al. Congenital Zika syndrome with arthrogryposis: retrospective case series study. *BMJ*. 2016;354:i3899.
- 6 Hall JG. Arthrogryposis (multiple congenital contractures): diagnostic approach to etiology, classification, genetics, and general principles. *Eur J Med Genet*. 2014;57(8):464-72.
- 7 Eamsobhana P, Kaewpornawan K, Vanitcharoenkul E. Walking ability in patients with arthrogryposis multiplex congenita. *Indian J Orthop*. 2014;48(4):421-5.
- 8 Byington R, Keene S, Verhovsek E, Depew J. Arthrogryposis multiplex congenita: a review of treatment options for the lower extremities. *Internet J World Health Soc Polit*. 2016;7(2):1-6. Available from: <http://print.ispub.com/api/0/ispub-article/13981>
- 9 Bamshad M, Van Heest AE, Pleasure D. Arthrogryposis: a review and update. *J Bone Joint Surg Am*. 2009;91(suppl 4):40-6.
- 10 Kalampokas E, Kalampokas T, Sofoudis C, Deligeoroglou E, Botsis D. Diagnosing arthrogryposis multiplex congenita: a review. *ISRN Obstet Gynecol*. 2012;2012:264918.
- 11 Valdés-Flores M, Casas-Avila L, Hernández-Zamora E, Kofman S, Hidalgo-Bravo A. Characterization of a group unrelated patients with arthrogryposis multiplex congenita. *J Pediatr (Rio J)*. 2016;92(1):58-64.