

# Otite média tuberculosa em criança

## *Tuberculous otitis media in children*

### Resumo

**Objetivo:** Relatar o caso de uma criança de 2 anos e 5 meses com otite média tuberculosa (OMT).

**Descrição do caso:** Paciente iniciou o quadro de febre intermitente há 3 meses, sendo acompanhado no posto de saúde. Fez uso diversas terapias antibióticas sem melhora. Diante da manutenção do quadro clínico, com febre, evolução com paralisia facial e otorreia, foram solicitados exames de imagem e PPD forte reator, 18mm. A abordagem cirúrgica foi decidida, e o material foi enviado para a cultura e o exame histopatológico, em que se observou processo inflamatório crônico granulomatoso, com extensas áreas de necrose. BAAR negativo, ausência de malignidade, etiologia provável de tuberculose. Após diagnóstico, foi iniciado esquema RIP (rifampicina, isoniazida, pirazinamida) e dexametasona para a paralisia. Evoluiu com melhora clínica importante.

**Discussão:** Entre as formas extrapulmonares de tuberculose, está a OMT. A etiologia deve-se ao *Mycobacterium tuberculosis*, que se instala no ouvido médio. A tríade clássica é otorreia indolor, perfuração múltipla da membrana timpânica e paralisia facial. A resistência a múltiplas terapêuticas antes do diagnóstico é um marco dessa patologia. Devido à grande variação das manifestações clínicas da OMT, a confirmação diagnóstica depende dos exames complementares. O tratamento precoce é decisivo na prevenção das possíveis complicações; Quando instituído o tratamento, ocorre uma rápida resolução do processo infeccioso.

**Palavras-chave:** Tuberculose, otite média supurativa, *mycobacterium tuberculosis*.

Christine Tamar Vieira Barreiro<sup>1</sup>  
Carolina Carvalho Lucas<sup>2</sup>  
Fernanda Martins Coelho Catharino<sup>3</sup>  
Roberta Thorp do Carmo<sup>3</sup>  
Roberta Leal Oliveira<sup>3</sup>  
Ayla Cristina Bernardes da Silva<sup>4</sup>

- 1 Pneumologista Pediatra - Coordenadora Médica da Pediatria do Complexo Hospitalar de Niterói
- 2 Cardiologista Pediatra - Médica Rotina da Pediatria do Complexo Hospitalar de Niterói
- 3 Pediatra - Médica Rotina da Pediatria do Complexo Hospitalar de Niterói
- 4 Acadêmico - Acadêmico de Medicina

### Correspondência:

Christine Tamar Vieira Barreiro,  
Complexo Hospitalar de Niterói  
Rua La Sale, 12  
Centro  
24020-090 - Niterói - RJ  
christinetamar@gmail.com  
Telefone: (21) 2729-1000

## Abstract

**Objective:** We aim to report the case of a 2 years and 5 months with tuberculous otitis media (OMT).

**Case description:** Patient started ague framework for 3 months, with the health post. He used various antibiotic therapy without improvement. On the maintenance of clinical symptoms, including fever, evolving with facial paralysis and otorrhea was asked imaging and PPD Strong reactor 18mm. The surgical approach was decided and material was sent for culture and histopathological, this observed If granulomatous chronic inflammatory process with extensive areas of necrosis. Negative AFB, absence of malignancy, likely etiology of tuberculous. After the probable diagnosis was inside RIP scheme rifampicin, isoniazid, pyrazinamide, dexamethasone for paralysis. It evolved with clinical improvement.

**Discussion:** Among the extrapulmonary tuberculosis is the OTM. The etiology is *Mycobacterium tuberculosis*, which settles in the middle ear. The classic triad is painless otorrhea, multiple tympanic membrane perforation and facial paralysis. Resistance to multiple therapies before the diagnosis is a hallmark of this disease. Because of the wide variation in clinical manifestations of confirm the diagnosis depends on additional tests. Early treatment is critical in preventing possible complications and once established there is rapid resolution of the infectious process.

**Keywords:** Tuberculosis, Otitis Media, Suppurative, *Mycobacterium tuberculosis*

## Introdução

A tuberculose ainda permanece como grave problema de saúde pública mundial, principalmente em países em desenvolvimento, sendo estimado que 1/3 da população mundial já tenha sido infectado pelo Bacilo de Koch.<sup>1,2</sup> Apesar da melhoria da terapêutica farmacológica, da pasteurização do leite e da vacinação do BCG, alguns fatores têm contribuído para o aumento da incidência nas últimas décadas, sobretudo o aumento da prevalência do Vírus da Imunodeficiência Humana (VIH), das más condições socioeconômicas, do desenvolvimento de bacilos multirresistentes, da má aderência à terapêutica tuberculostática, da dependência de drogas, do alcoolismo e da diabetes.<sup>1,2</sup>

A tuberculose é uma doença

bacteriana causada pelo *Mycobacterium tuberculosis*, um bacilo de crescimento lento. Sua histopatologia é caracterizada pela formação de granulomas com necrose caseosa. Depois de penetrar no organismo pela via respiratória, o *Mycobacterium tuberculosis* pode disseminar-se e instalar-se em qualquer órgão, seja durante a primoinfecção, quando a imunidade específica ainda não está desenvolvida, seja depois dessa, a qualquer tempo, se houver queda na capacidade do hospedeiro em manter o bacilo em seus sítios de implantação.<sup>3</sup>

O pulmão é o órgão mais acometido. No que se refere à região da cabeça e do pescoço, a tuberculose manifesta-se predominantemente na laringe e surge com menor frequência no ouvido, amígdalas, linfáticos, faringe, cavidade

oral e glândulas salivares.<sup>1,2,4</sup>

O objetivo deste trabalho é relatar o caso de uma criança com quadro clínico de OMT, ressaltando a importância de realizar o diagnóstico precoce dessa patologia, visando à melhora do prognóstico do paciente.

## Discussão do caso

Paciente do sexo masculino, 2 anos e 5 meses, natural de Niterói, Rio de Janeiro, iniciou o quadro de febre intermitente há 3 meses, sendo acompanhado no posto de saúde. Relato de odor fétido em orelha direita. Fez uso de antibióticos sem melhora, a saber, amoxicilina com clavulanato de potássio e cefaclor. Evoluiu com otorreia purulenta à direita e foi levado ao otorrinolaringologista, que iniciou cefuroxima

oral e ciprofloxacina tópico.

Retornou três dias depois, mantendo o quadro. Foi indicada a internação para antibioticoterapia venosa. Cartão vacinal em dia, história familiar de pai com tuberculose pulmonar tratada por 6 meses, quando criança tinha 6 meses de idade. Lactente foi avaliado clinicamente na época da infecção paterna, realizou PPD = não reator e raio X de tórax sem alterações. Na ocasião, não foi indicado o uso da isoniazida para o tratamento de tuberculose latente.

Durante a internação, a criança apresentou melhora parcial do quadro por alguns dias, seguida de piora. Fez uso de 4 esquemas de antibióticos (cefuroxima, cefepime associado à vancomicina e ceftazidima associada à ampicacina), não apresentando melhora. Diante da manutenção do quadro clínico, com febre, paralisia facial (figura 1) e otorreia, foram solicitados exames de imagem.

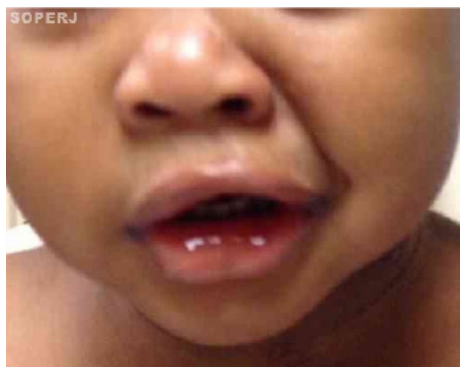


Figura 1. Paralisia facial.

Realizaram-se radiografia de tórax normal, tomografia computadorizada e RNM de crânio, face e mastoide. Mastoidite com destruição óssea, erosão do canal do nervo facial à direita com velamento das células das mastoides bilaterais, velamento à direita da caixa timpânica e canal auditivo externo e antros da mastoide velados.

A abordagem cirúrgica foi decidida pela otorrinolaringologia, com relato

de timpanomastoidectomia em ouvido direito, com observação de erosão de cortical da mastoide e material de aspecto tumoral em conduto auditivo externo, bem como timpanotomia em ouvido esquerdo sem sinais de infecção ativa. O material foi enviado para cultura e exame histopatológico.

Solicitado PPD forte reator, 18mm. No exame histopatológico, observou-se processo inflamatório crônico, granulomatoso com extensas áreas de necrose. BAAR negativo, ausência de malignidade, etiologia provável de tuberculose. Na cultura, houve crescimento de *Streptococcus anginosus*, indicando infecção secundária.

Após o diagnóstico provável de otite média tuberculosa, foi iniciado esquema RIP (rifampicina, isoniazida, pirazinamida) e dexametasona por 7 dias para a paralisia, mantendo-se a antibioticoterapia para a infecção secundária.

Evoluiu com melhora clínica importante. No 4º dia de RIP, já não apresentava mais febre, e a otorreia cessou no 6º dia desse esquema, assim como a paralisia que reverteu no 7º dia de tratamento (figura 2).




Figura 2. Resolução da paralisia facial, após 2 meses de início do tratamento.

Recebeu alta hospitalar no 8º dia de tratamento para acompanhamento ambulatorial.

## Discussão

A tuberculose do ouvido médio é rara.

Quando presente, tem alta morbidade, e, em geral, o adoecimento ocorre mais comumente nos primeiros 2 anos após o contato com o caso índice da tuberculose. A etiologia é pelo *Mycobacterium tuberculosis*, que se instala no ouvido médio.<sup>1,3</sup>

A lesão inicial pode ocorrer na mucosa das células mastoideas e da caixa timpânica a partir de um foco único ou de múltiplos focos.<sup>1,2</sup> O quadro clínico da OMT é muito variável e insidioso. A tríade clássica é otorreia indolor, perfuração múltipla da membrana timpânica e paralisia facial, essa última presente em 35% das crianças.<sup>1,4</sup> A resistência a múltiplas terapêuticas antes do diagnóstico é um marco na OMT.<sup>1</sup>

No início, a otorreia, achado mais frequente, é escassa e aquosa, mas, depois, torna-se profusa, espessa e purulenta, em consequência da infecção bacteriana secundária. Dessa forma, torna-se em uma clínica indistinguível da otite média crônica inespecífica.<sup>2</sup> Além disso, o aumento dos linfonodos pré-auriculares pode ocorrer.<sup>1,2,5</sup>

Diante do desenvolvimento de complicações como mastoidites, abscessos, fístulas, linfadenite, osteíte, paralisia facial, meningite, tuberculomas, comprometimento dos pares cranianos e, principalmente, a ausência de resposta aos tratamentos convencionais, podemos pensar em uma etiologia tuberculosa.<sup>1,2</sup>

Devido à grande variação das manifestações clínicas da OMT e à possível infecção secundária bacteriana, o diagnóstico em bases clínicas é difícil. Assim, a confirmação diagnóstica depende dos exames complementares.<sup>1,6</sup> Na suspeita de tuberculose de ouvido médio, são importantes os seguintes exames: bacterioscopia e cultura da secreção do ouvido médio, específicos para o BAAR; biópsia de pólipos ou de mucosa do ouvido médio e estudos histopatológicos com cultura de tecido;

teste tuberculínico (PPD); raio X de tórax; estudo radiológico e tomográfico das mastoídes; audiograma e exames laboratoriais.<sup>2,7</sup>

Os exames audiométricos detectam hipoacusia precoce, enquanto os estudos radiográficos do ouvido médio e mastoide não revelam características específicas. Todavia, a detecção de mastoide bem pneumatizada em paciente com otorreia crônica sugere a possibilidade de OMT.<sup>2,8</sup>

O histopatológico pode mostrar granulacões com células epitelioides e células gigantes multinucleadas, zonas de necrose caseosa, infiltrado linfocitário,

presença de BAAR e, mais raramente, ulcerações e sinais de reabsorção óssea.<sup>2,9,10</sup>

No que se refere ao diagnóstico diferencial, temos outras doenças com supuração crônica que não melhoram com o tratamento convencional, como, por exemplo, colesteatoma, sífilis, granulomatose de Wegener, infecção fúngica, granulomatose eosinofílica, sarcoidose e infecções por microbactérias atípicas.<sup>1,11</sup>

O tratamento pode ser químico, com politerapia tuberculostática, ou cirúrgico, desde exérese do tecido de granulacão à mastoidectomia radical. Quanto

mais precoce for instalado o tratamento, melhor o prognóstico.<sup>1-3,7</sup> A hipoacusia é de difícil reversão, já a paralisia facial pode desaparecer parcial ou totalmente.<sup>1,2</sup>

Concluimos que a OMT é rara e que exige um elevado nível de suspeição diagnóstica, principalmente após complicações e resistência as terapêutica. Infelizmente, o atraso no diagnóstico resulta em sequelas importantes, como, por exemplo, hipoacusia. Logo, o tratamento precoce é decisivo na prevenção das possíveis complicações, ocorrendo uma rápida resolução do processo infeccioso quando instituído o tratamento.

## REFERÊNCIAS BIBLIOGRÁFICAS

1. Rodrigues AR, Guimarães J, Vieira C, Alves M, Vilarinho S, Pinto L. Otite média tuberculosa: a propósito de um caso clínico. *Arq Med.* 2013, 2015; 27(4): 144-7.
2. Pinho M, Kós AO. Otite média tuberculosa. *Rev. Bras. Otorrinolaringol.* 2003, 2015; 69(6): 829-37.
3. Lopes AJ, Capone D, Mogami R. Extrapulmonary tuberculosis: clinics and image aspects, *Pulmão* 2006; 15(4): 253-261.
4. Hamouda S, Opsomer H, Delattre A, Thumerelle C, Flammarion S, Santos C, et al. Tuberculose de l'oreille moyenne. *Médecine et maladies infectieuses.* Hamouda 2008; 38(11): 608 11.
5. Stephen JS, Feigin RD. Tuberculous otitis media and mastoiditis. *The journal of pediatrics* 1971; 79(6): 1004-6.
6. Kahane J, Crane BT. Tuberculous otitis media. *Otology & neurotology* 2009; 30(6): 865-6.
7. DongKee K, ShiNae P, KyungHo P, Sang WY. A case of direct intracranial extension of tuberculous otitis media. *Ear, nose, & throat journal* 2014; 93(2): 68.
8. YangSun C, HyunSeok L, SangWoo K, KyuHwan C, DongKyung L, WonJung K. Tuberculous otitis media: a clinical and radiologic analysis of 52 Patients. *The Laryngoscope* 2006; 116(6): 921-7.
9. Halvorsen T, Townsend H, Stauffer W, Belani K, Kamat D. A case of tuberculous otitis media. *Clinical Pediatrics* 2006; 45(1):83-7.
10. Shu M, KangChao W, ChengChien Y. Tuberculous otitis media.. *Ear, nose, & throat journal* 2011; 90(9): 408.
11. Sens PM, Almeida CIR, Valle LO, Costa LHC, Angeli MLS. Tuberculose de orelha, doença profissional? *Revista Brasileira de Otorrinolaringologia* 2008; 74(4):621.